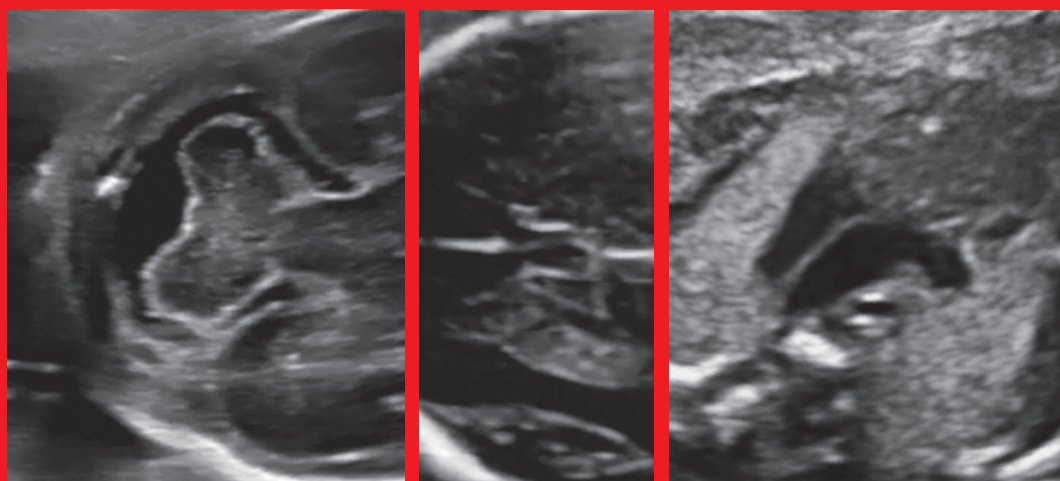


**Società Italiana di  
Ecografia Ostetrico Ginecologica**

**LINEE GUIDA SIEOG  
Edizione 2015**



**SIEOG**

 **EDITEAM**  
GRUPPO EDITORIALE

# SIEOG

## Società Italiana di Ecografia Ostetrico Ginecologica e Metodologie Biofisiche

Segreteria permanente e tesoreria:

Via dei Soldati, 25 - 00186 ROMA - Tel. 06.6875119 - Fax 06.6868142

info@sieog.it - www.sieog.it - C/C postale N. 20857009

### CONSIGLIO DIRETTIVO 2015-2017

#### **PRESIDENTE**

Giuseppe Rizzo (Roma)

#### **PAST-PRESIDENT**

Giuseppe Calì (Palermo)

#### **VICEPRESIDENTI**

Dorella Franchi (Milano)

Federico Prefumo (Brescia)

#### **CONSIGLIERI**

Roberta Zanarotti (Verona)

Elisa Pappalardo (Catania)

Valentina De Robertis (Bari)

Tullio Ghi (Parma)

Ambra Iuculano (Cagliari)

#### **TESORIERE**

Francesco Labate (Palermo)

#### **SEGRETARIO**

Giuseppe Maria Maruotti (Napoli)

#### **REVISORE DEI CONTI**

Domenico Corea (Catanzaro)

Luisa Di Luzio (Milano)

#### **PROBI VIRI**

Vincenzo D'Addario (Bari)

Fabrizio Taddei (Mantova)

Pasquale Martinelli (Napoli)

---

Copyright © 2015

ISBN: 88 - 6135 - 179 - 4  
978 - 88 - 6135 - 179 - 0



Via del Curato, 19/11 - 44042 Cento (FE)  
Tel. 051.904181/903368 - Fax 051.903368  
www.editeam.it - info@editeam.it

Progetto grafico: EDITEAM Gruppo Editoriale

Tutti i diritti sono riservati, nessuna parte di questa pubblicazione può essere riprodotta, trasmessa o memorizzata in qualsiasi forma e con qualsiasi mezzo senza il permesso scritto dell'Editore. L'Autore e l'Editore, declinano, dopo attenta e ripetuta correzione delle bozze, ogni responsabilità derivante da eventuali errori, peraltro, sempre possibili.

Finito di stampare Novembre 2015.

# Indice

<b>Prefazione</b> .....	pag. VII
<b>Ecografia ostetrica nel primo trimestre</b> .....	>> 1
<b>Screening prenatale della Sindrome di Down</b> .....	>> 15
Appendice 1	
Test del DNA libero circolante nel sangue materno .....	>> 20
<b>Ecografia ostetrica nel secondo trimestre</b> .....	>> 23
<b>Ecografia ostetrica nel terzo trimestre</b> .....	>> 32
<b>Ecocardiografia fetale</b> .....	>> 38
<b>Ecografia transvaginale nel rischio di parto pretermine</b> .....	>> 55
<b>Office ecografia (o ecografia di supporto) in Ostetricia e Ginecologia</b> .....	>> 59
<b>Velocimetria Doppler in gravidanza</b> .....	>> 64
<b>Risonanza magnetica fetale</b>	
<b>Indicazioni, protocolli di studio e sicurezza</b> .....	>> 73
<b>Diagnosi prenatale invasiva</b> .....	>> 90
Prelievo dei villi coriali .....	>> 91
Amniocentesi .....	>> 97
Cordocentesi .....	>> 103
<b>La gravidanza gemellare</b> .....	>> 110
<b>Ecografia in sala parto</b> .....	>> 133
<b>Ecografia ginecologica</b> .....	>> 140
<b>Sonoisterografia</b> .....	>> 147
<b>Sonoisterosalpingografia</b> .....	>> 152
<b>Refertazione, documentazione e archiviazione dell'esame ecografico</b> .....	>> 161
Appendice 1	
Scansioni di cui si suggerisce archiviazione su fotogrammi da allegare alla refertazione .....	>> 166
<b>Glossario</b> .....	>> 168

## Prefazione

### Introduzione, obiettivi e metodologia

#### **Consiglio Direttivo 2013-2015**

*Presidente*

Giuseppe Cali

*Vice Presidente*

Giuseppe Rizzo

*Vice Presidente*

Mario Lituania

*Consiglieri*

Stefano Guerriero

Ambra Iuculano

Mariano Matteo Lanna

Giorgio Rembouskos

Lucia Rosignoli

*Segretario*

Francesco Labate

*Tesoriere*

Luisa Di Luzio

#### **Consiglio Direttivo 2015-2017**

*Presidente*

Giuseppe Rizzo

*Vice Presidente*

Dorella Franchi

*Vice Presidente*

Federico Prefumo

*Consiglieri*

Valentina De Robertis

Tullio Ghi

Ambra Iuculano

Elisa Pappalardo

Roberta Zanarotti

*Segretario*

Giuseppe Maria Maruotti

*Tesoriere*

Francesco Labate

Con la partecipazione di:

Gianfranco Altobelli

Domenico Arduini

Maria Bellotti

Katia Bilardo

Gianluca Campobasso

Giuseppe Canzone

Elisa Carboni

Ettore Cariati

Claudio Cavalli

Nicola Chianchiano

Enrico Colosi

Silvia Conticini

Eric Cosmi

Vincenzo D'Addario

Gian Carlo Di Renzo

Giuseppe Ettore

Caterina Exacoustios

Enrico Ferrazzi

Vlasta Fesslova

Tiziana Frusca

Sandro Gabrielli

Piero Galioti

Rosalba Giacchello

Antonella Giancotti

Francesco Leone

Maurizio Marasini

Pasquale Martinelli

Caterina Mastroianni

Annibale Mazzocco

Gianni Monni

Andrea Muscatello

Gianni Nazzarro

Francesco Orlandi

Lucia Pasquini

Enrico Periti

Nicola Persico

Gianluigi Pilu

Nicola Rizzo

Alberto Rossi

Mariangela Rustico

Massimo Salvatori

Luca Savelli

Andrea Sciarrone

Fabrizio Taddei

Alberto Tenore

Antonia Testa

Tullia Todros

Micaela Veneziano

Elsa Viora

Paolo Volpe

## ECOGRAFIA IN SALA PARTO

L'impiego dell'ecografia in sala parto non è al momento attuale da ritenersi come una procedura raccomandata. Non esistono infatti degli studi controllati che abbiano dimostrato, in alcun contesto clinico specifico, un miglioramento degli esiti per la madre e per il feto nei casi in cui sia stata utilizzata l'ecografia nel corso dell'assistenza al parto.

Tuttavia numerosi studi osservazionali hanno suggerito un potenziale beneficio della metodica nel rilievo di alcune informazioni utili alla gestione del travaglio di parto. Su questa base si è deciso di stabilire le Linee Guida all'impiego dell'ecografia in sala parto nei casi in cui l'operatore opti in modo discrezionale per l'esecuzione dell'ecografia stessa come metodica ausiliaria e non sostitutiva della visita clinica durante l'assistenza al parto.

### 1. Finalità dell'esame ecografico in sala parto (\*)

- 1.1 Accertamento della posizione dell'occipite fetale (°).
- 1.2 Accertamento della stazione della parte presentata (°).
- 1.3 Accertamento della posizione della parte presentata prima dell'esecuzione di un parto operativo vaginale (ventosa o forcipe).

(\*) *In questa sezione si fa riferimento all'esame eseguito nella paziente in travaglio attivo, già ricoverata in sala parto. L'ecografia va esclusivamente intesa come metodica integrativa della visita clinica.*

(°) *Diversi lavori condotti mediante simulatori da parto (manichini o sistemi automatici eco/RM di ricostruzione 3D del canale del parto e della testa fetale al suo interno) o su donne in travaglio hanno dimostrato che la valutazione clinica della posizione dell'occipite fetale è errata nel 20% dei casi e che il tasso di imprecisione sale circa al 50% in caso di occipite posteriore o laterale.*

*Inoltre con metodiche similari è stato dimostrato che la diagnosi mediante esplorazione digitale del livello della parte presentata è imprecisa e poco riproducibile. L'ecografia consente di documentare in modo esatto la posizione dell'occipite fetale nel canale del parto e di rilevare con accuratezza la stazione della testa. I parametri ecografici finora suggeriti hanno mostrato un'alta concordanza intra- ed interosservatore.*

## 2. Indicazioni all'esame ecografico in sala parto (\*)

- 2.1 Sospetto clinico di rallentata/mancata progressione del travaglio di parto nel primo stadio o periodo dilatante (Evidenza III. Livello di raccomandazione C).
- 2.2 Sospetto clinico di rallentata/mancata progressione del travaglio di parto nel secondo stadio o periodo espulsivo (Evidenza III. Livello di raccomandazione C).
- 2.3 Accertamento della posizione fetale e del livello della parte presentata prima dell'esecuzione di un parto operativo vaginale (Evidenza III. **Livello di raccomandazione C**).

(\*) *Importante sottolineare che non esiste alcuna giustificazione all'impiego dell'ecografia in sala parto al di fuori di queste indicazioni se non per finalità di studio e di ricerca. Alcuni autori hanno dimostrato che la valutazione ecografica routinaria della posizione dell'occipite fetale in travaglio a basso rischio non è utile nel predire la modalità di parto e può anzi determinare un aumento del tasso di tagli cesarei senza alcun beneficio clinico per il feto o per la madre.*

## 3. Requisiti tecnologici della strumentazione

- 3.1 L'esame si esegue per via transaddominale e/o transperineale, con ecografo 2D, in tempo reale, dotato di sonda convex, a frequenza medio/bassa; nello spettro di frequenze gestito dalla sonda devono essere presenti frequenze <4 MHz.

## 4. Modalità di esecuzione dell'esame

- 4.1 Accertamento della posizione dell'occipite fetale:
  - 4.1.1 Basata su ecografia transaddominale o sovrapubica con scansione assiale, con descrizione della posizione dell'occipite fetale su un immaginario quadrante di orologio:

- occipite anteriore: visualizzazione del cervelletto, dell'occipite o della regione cervicale della colonna tra le 9:30 e le 2:30;
- occipite posteriore: visualizzazione del naso e delle orbite fetali al di sotto della sinfisi pubica, con occipite tra le 3:30 e le 8:30;
- occipite trasverso: visualizzazione delle strutture della linea mediana, con occipite tra le 2:30 e le 3:30 (sinistro) o tra le 8:30 e le 9:30 (destra).

#### 4.2 Accertamento della stazione della parte presentata.

La valutazione ecografica viene eseguita tramite approccio transperineale. Con questa tecnica, a paziente in posizione di semidecubito, con le gambe flesse a livello delle anche e delle ginocchia, si possono ottenere due piani principali: il sagittale mediano e il trasverso.

Per quanto riguarda il piano sagittale mediano i principali punti di repere sono:

- la sinfisi pubica, visualizzata come una formazione ecogena, oblunga ed irregolare. Per convenzione la sinfisi dovrebbe essere orientata orizzontalmente;
- il cranio fetale, del quale si dovrebbero visualizzare chiaramente i tavolati anteriore e posteriore;
- la "linea infrapubica", ovvero una linea immaginaria che origina dall'estremo caudale della sinfisi pubica e si dirige perpendicolarmente al suo asse maggiore, giungendo alla parte dorsale del canale del parto.

##### 4.2.1 Nel piano sagittale mediano si possono studiare quattro parametri, detti "sagittali":

- angolo di progressione o "Progression Angle" (AoP): angolo compreso fra l'asse longitudinale della sinfisi pubica ed una linea che parte dal bordo inferiore della sinfisi e passa tangenzialmente alla parte più distale della testa fetale;
- distanza di progressione o "Progression Distance" (PrD): minor distanza delineabile fra cranio fetale e linea perpendicolare al bordo inferiore della sinfisi pubica (o linea infrapubica);
- direzione della testa fetale o "Head Direction" (HD): direzione, rispetto alla linea infrapubica, di una linea disegnata perpendicolarmente al diametro maggiore della testa fetale (verso l'alto; orizzontale o verso il basso);
- distanza testa-sinfisi o "Head-Symphysis Distance" (HSD): distanza tra il bordo inferiore della sinfisi pubica e il punto più vicino dello scalpo fetale lungo la linea infrapubica.



- 4.2.2 Ruotando la sonda di 90° in senso antiorario si ottiene un piano trasversale o assiale, sul quale si può valutare:
- angolo della linea mediana o “Midline Angle” (MLA): angolo tra l’asse antero-posteriore del bacino materno e linea mediana della testa fetale.

*Nota: i parametri segnalati possono essere valutati a riposo o sotto spinta materna nel caso di una paziente in fase espulsiva del travaglio di parto.*

*Alcuni studi condotti su pazienti non gravide (mediante TC 2D e 3D) e gravide (mediante RM) hanno consentito di correlare alcuni dei parametri ecografici rilevabili al piano delle spine ischiatiche (livello 0 della valutazione clinica), non visualizzabile mediante l’ecografia. In particolare si è potuto documentare con chiarezza che il piano passante dal margine inferiore della sinfisi pubica (cd linea infrapubica) è circa 3 cm più in alto rispetto al piano delle spine ischiatiche (livello 0) e questo consente di calcolare con esattezza la stazione clinica misurando la distanza tra la parte presentata e la linea infrapubica.*

*Inoltre è stato dimostrato che se la testa fetale si trova a livello del piano delle spine ischiatiche (livello 0), l’angolo di progressione sarà compreso tra i 100° e 120°.*

- 4.3 Accertamento della posizione della parte presentata prima dell’esecuzione di un parto operativo vaginale (ventosa o forcipe).

- 4.3.1 L’ecografia transaddominale o sovrapubica, in associazione alla visita, prima di un parto operativo vaginale si è dimostrata più accurata rispetto alla sola visita nella diagnosi di posizione dell’occipite (Evidenza III. **Livello di raccomandazione C**).

## 5. Refertazione scritta

La refertazione dell’ecografia intrapartum va prevista nel contesto del partogramma in calce alla valutazione clinica. Per ogni singola valutazione ecografica possono essere segnalati i seguenti dati:

- posizione dell’occipite e della colonna vertebrale fetale;
- stazione della parte presentata;
- direzione della testa fetale rispetto alla sinfisi pubica;
- angolo della linea mediana;
- angolo di progressione.

## Bibliografia

- Akmal S, Kametas N, Tsoi E, Hargreaves C, Nicolaides KH. Comparison of transvaginal digital examination with intrapartum sonography to determine

fetal head position before instrumental delivery. *Ultrasound Obstet Gynecol* 2003 May; 21 (5): 437-40.

- Akmal S, Tsoi E, Howard R, Osei E, Nicolaides KH. Investigation of occiput posterior delivery by intrapartum sonography. *Ultrasound Obstet Gynecol* 2004 Sep; 24 (4): 425-8.
- Barbera AF, Imani F, Becker T, Lezotte DC, Hobbins JC. Anatomic relationship between the pubic symphysis and ischial spines and its clinical significance in the assessment of fetal head engagement and station during labor. *Ultrasound Obstet Gynecol* 2009 Mar; 33 (3): 320-5.
- Barbera AF, Pombar X, Perugino G, Lezotte DC, Hobbins JC. A new method to assess fetal head descent in labor with transperineal ultrasound. *Ultrasound Obstet Gynecol* 2009 Mar; 33 (3): 313-9.
- Blasi I, D'Amico R, Fenu V, Volpe A, Fuchs I, Henrich W, Mazza V. Sonographic assessment of fetal spine and head position during the first and second stages of labor for the diagnosis of persistent occiput posterior position: a pilot study. *Ultrasound Obstet Gynecol* 2010; 35 (2): 210-5.
- Cuerva MJ, Bamberg C, Tobias P, Gil MM, De La Calle M, Barta JL. Use of intrapartum ultrasound in the prediction of complicated operative forceps delivery of fetuses in non-occiput posterior position. *Ultrasound Obstet Gynecol* 2014; 43: 687-692.
- Dietz HP, Lanzarone V. Measuring engagement of the fetal head: validity and reproducibility of a new ultrasound technique. *Ultrasound Obstet Gynecol* 2005 Feb; 25 (2): 165-8.
- Dupuis O, Silveira R, Zentner A, Dittmar A, Gaucherand P, Cucherat M, Redarce T, Rudigoz RC. Birth simulator: reliability of transvaginal assessment of fetal head station as defined by the American College of Obstetricians and Gynecologists classification. *Am J Obstet Gynecol* 2005 Mar; 192 (3): 868-74.
- Dupuis O, Ruimark S, Corinne D, Simone T, André D, René-Charles R. Fetal head position during the second stage of labor: comparison of digital vaginal examination and transabdominal ultrasonographic examination. *Eur J Obstet Gynecol Reprod Biol* 2005 Dec 1; 123 (2): 193-7.
- Eggebø TM, Hassan WA, Salvesen KÅ, Lindtjørn E, Lees CC. Sonographic prediction of vaginal delivery in prolonged labor: a two-center study. *Ultrasound Obstet Gynecol* 2014 Feb; 43 (2): 195-201.
- Eggebø TM, Salvesen KA. Ultrasound assessment of fetal head position. *Ultrasound Obstet Gynecol* 2010 Jul; 36 (1): 128-9.
- Ghi T, Farina A, Pedrazzi A, Rizzo N, Pelusi G, Pilu G. Diagnosis of station and rotation of the fetal head in the second stage of labor with intrapartum translabial ultrasound. *Ultrasound Obstet Gynecol* 2009 Mar; 33 (3): 331-6.
- Ghi T, Contro E, Farina A, Nobile M, Pilu G. Three-dimensional ultrasound in monitoring progression of labor: a reproducibility study. *Ultrasound Obstet Gynecol* 2010 Oct; 36 (4): 500-6.
- Ghi T, Youssef A, Pilu G, Malvasi A, Ragusa A. Intrapartum sonographic imaging of fetal head asynclitism. *Ultrasound Obstet Gynecol* 2012; 39 (2): 238-40.
- Ghi T, Youssef A, Maroni E, Arcangeli T, De Musso F, Bellussi F et al. Intrapartum transperineal ultrasound assessment of fetal head progression in active

second stage of labor and mode of delivery. *Ultrasound Obstet Gynecol* 2013 Apr; 41 (4): 430-5.

- Ghi T, Bellussi F, Pilu G. The sonographic diagnosis of fetal lateral asynclitism: a new subtype of malposition as a main determinant of early labor arrest. *Ultrasound Obstet Gynecol* 2014 Apr 17.
- Henrich W, Dudenhausen J, Fuchs I, Kamena A, Tutschek B. Intrapartum translabial ultrasound (ITU): sonographic landmarks and correlation with successful vacuum extraction. *Ultrasound Obstet Gynecol* 2006 Nov; 28 (6): 753-60.
- Kalache KD, Dückelmann AM, Michaelis SA, Lange J, Cichon G, Dudenhausen JW. Transperineal ultrasound imaging in prolonged second stage of labor with occipitoanterior presenting fetuses: how well does the 'angle of progression' predict the mode of delivery? *Ultrasound Obstet Gynecol* 2009; 33: 326-30.
- Lau WL, Cho LY, Leung WC. Intrapartum translabial ultrasound demonstration of face presentation during first stage of labor. *J Obstet Gynaecol Res* 2011; 37 (12): 1868-71.
- Malvasi A, Stark M, Ghi T, Farine D, Guido M, Tinelli A. Intrapartum sonography for fetal head asynclitism and transverse position: sonographic signs and comparison of diagnostic performance between transvaginal and digital examination. *J Matern Fetal Neonatal Med* 2012; 25 (5): 508-12.
- Meenakshi R, Mairead K, Deirdre JM. Establishing the accuracy and acceptability of abdominal ultrasound to define the foetal head position in the second stage of labour: a validation study. *EJOG* 2012 Jun; 164: 35-9.
- Molina FS, Terra R, Carrillo MP, Puertas A, Nicolaidis KH. What is the most reliable ultrasound parameter for assessment of fetal head descent? *Ultrasound Obstet Gynecol* 2010; 36: 493-9.
- Nizard J, Haberman S, Paltieli Y, Gonen R, Ohel G, Le Bourthe Y et al. Determination of fetal head station and position during labor: a new technique that combines ultrasound and a position-tracking system. *Am J Obstet Gynecol* 2009 Apr; 200 (4): 404 e 1-5.
- Popowski T, Porcher R, Rozenberg P. Vaginal versus ultrasound examination of fetal occiput position to help labor management: a randomized trial Oral Communication. SMFM. S 50. *Am J Ob Gyn Supplement* Jan 2013.
- Ramphul M, Ooi PV, Burke G, Kennelly MM, Said SA, Montgomery AA, Murphy DJ. Instrumental delivery and ultrasound: a multicentre randomised controlled trial of ultrasound assessment of the fetal head position versus standard care as an approach to prevent morbidity at instrumental delivery. *BJOG* 2014 Jul; 121 (8): 1029-38.
- Sherer DM, Miodovnik M, Bradley KS, Langer O. Intrapartum fetal head position I: comparison between transvaginal digital examination and transabdominal ultrasound assessment during the active stage of labor. *Ultrasound Obstet Gynecol* 2002 Mar; 19 (3): 258-63.
- Sherer DM, Miodovnik M, Bradley KS, Langer O. Intrapartum fetal head position II: comparison between transvaginal digital examination and transabdominal ultrasound assessment during the second stage of labor. *Ultrasound Obstet Gynecol* 2002 Mar; 19 (3): 264-8.

- Sherer DM, Abulafia O. Intrapartum assessment of fetal head engagement: comparison between transvaginal digital and transabdominal ultrasound determinations. *Ultrasound Obstet Gynecol* 2003 May; 21 (5): 430-6.
- Souka AP, Haritos T, Basayiannis K, Noikokyri N, Antsaklis A. Intrapartum ultrasound for the examination of the fetal head position in normal and obstructed labor. *J Matern Fetal Neonatal Med* 2003; 13 (1): 59-63.
- Torkildsen EA, Salvesen KÅ, Eggebø TM. Prediction of delivery mode with transperineal ultrasound in women with prolonged first stage of labor. *Ultrasound Obstet Gynecol* 2011 Jun; 37 (6): 702-8.
- Tutschek B, Braun T, Chantraine F, Henrich W. A study of progress of labour using intrapartum translabial ultrasound, assessing head station, direction, and angle of descent. *BJOG* 2011 Jan; 118 (1): 62-9.
- Tutschek B, Torkildsen EA, Eggebo TM. Comparison between ultrasound parameters and clinical examination to assess fetal head station in labor. *Ultrasound Obstet Gynecol* 2013 Apr; 41 (4): 425-9.
- Verhoeven CJM, Ruckert MEPF, Opmeer BC, Pajkrt E, Mol BWJ. Ultrasonographic fetal head position to predict mode of delivery: a systematic review and bivariate meta-analysis. *Ultrasound Obstet Gynecol* 2012; 40: 9-13.
- Wong GY, Mok YM, Wong SF. Transabdominal ultrasound assessment of the fetal head and the accuracy of vacuum cup application. *Int J Gynaecol Obstet* 2007; 98 (2): 120-3.
- Youssef A, Bellussi F, Montaguti E, Maroni E, Salsi G, Morselli-Labate AM et al. Agreement between two- and three-dimensional methods for the assessment of the fetal head-symphysis distance in active labor. *Ultrasound Obstet Gynecol* 2013 Sep 4.
- Youssef A, Maroni E, Ragusa A, De Musso F, Salsi G, Iammarino MT et al. Fetal head-symphysis distance: a simple and reliable ultrasound index of fetal head station in labor. *Ultrasound Obstet Gynecol* 2013 Apr; 41 (4): 419-24.
- Youssef A, Maroni E, Cariello L, Bellussi F, Montaguti E, Salsi G, Morselli-Labate AM, Paccapelo A, Rizzo N, Pilu G, Ghi T. Fetal head-symphysis distance and mode of delivery in the second stage of labor. *Acta Obstet Gynecol Scand* 2014 Oct; 93 (10): 1011-7.
- Youssef A, Ghi T, Pilu G. How to perform ultrasound in labor: assessment of fetal occiput position. *Ultrasound Obstet Gynecol* 2013 Apr; 41 (4): 476-8.